مرحلة العصيبة neurula في الضفدع

أفحص مقاطع عرضية لثلاثة مراحل في تكوين الأنبوب العصبي :

اولا– مرحلة العصيبة المبكرة early neurula او مرحلة الصفيحة العصبية neural plate stage وتتميز بالتالي :

1- تتثخن المنطقة الوسطية الظهرية للجدار الخارجي للمعيدة لتكون الصفيحة العصبية حيث تصبح خلايا عمودية طويلة بالمقارنة مع خلايا الاديم المسطحة او الحرشفية التي تحيط بها .

2- يوجد تحت الصفيحة العصبية الحبل الظهري و يبدو غير متميزبوضوح ويندمج مع خلايا الاديم المتوسط الواقع على جانبيه.

3- حافتا الاديم الباطن تكون متقاربتان وتحيط بتجويف واسع يمثل المعي البدائي primitive gut .

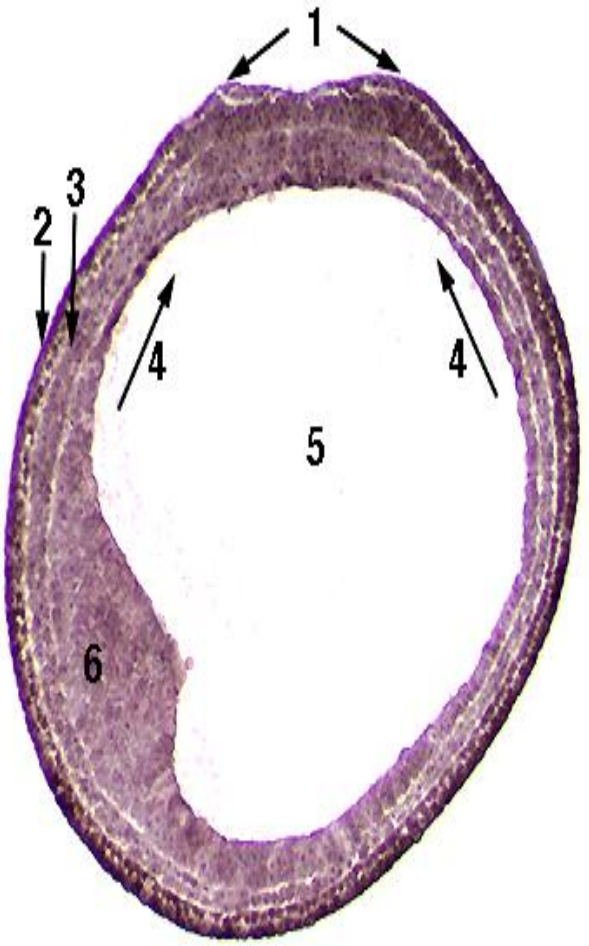

1. Neural plate
2. Skin ectoderm
3. Lateral plate mesoderm
4. Directions of cellular migration to form endodermal roof of archenteron
5. Archenteron
6. Yolk-filled endodermal cells

ثانيا – مرحلة العصيبة المتوسطة middle neurula او مرحلة الطيتين العصبيتين neural fold stage ومن اهم مميزاتها :

1- ارتفاع حافتي الصفيحة العصبية للاعلى لتكون الطيتين العصبيتين ويسمى الاخدود الواقع بينهما بالاخدود العصبي neural groove .

2- يبدو الحبل الظهري متميز ودائري الشكل في المقطع تحت الاخدود العصبي ومنفصل عن الاديم المتوسط الواقع على جانبيه .

3- يتميز الاديم لمتوسط في هذة المرحلة الى جزء ظهري هو الاديم المتوسط الظهري الذي سوف يتقطع الى بدينات ، وجزء جانبي هو الاديم المتوسط الجانبي الذي يمتد بين طبقتي الاديم الظاهر والاديم الباطن .

4- تلتحم حافتا الاديم الباطن اسفل الحبل الظهري لتكمل طبقة الاديم الباطن وتشكل سقف فوق المعي البدائي .

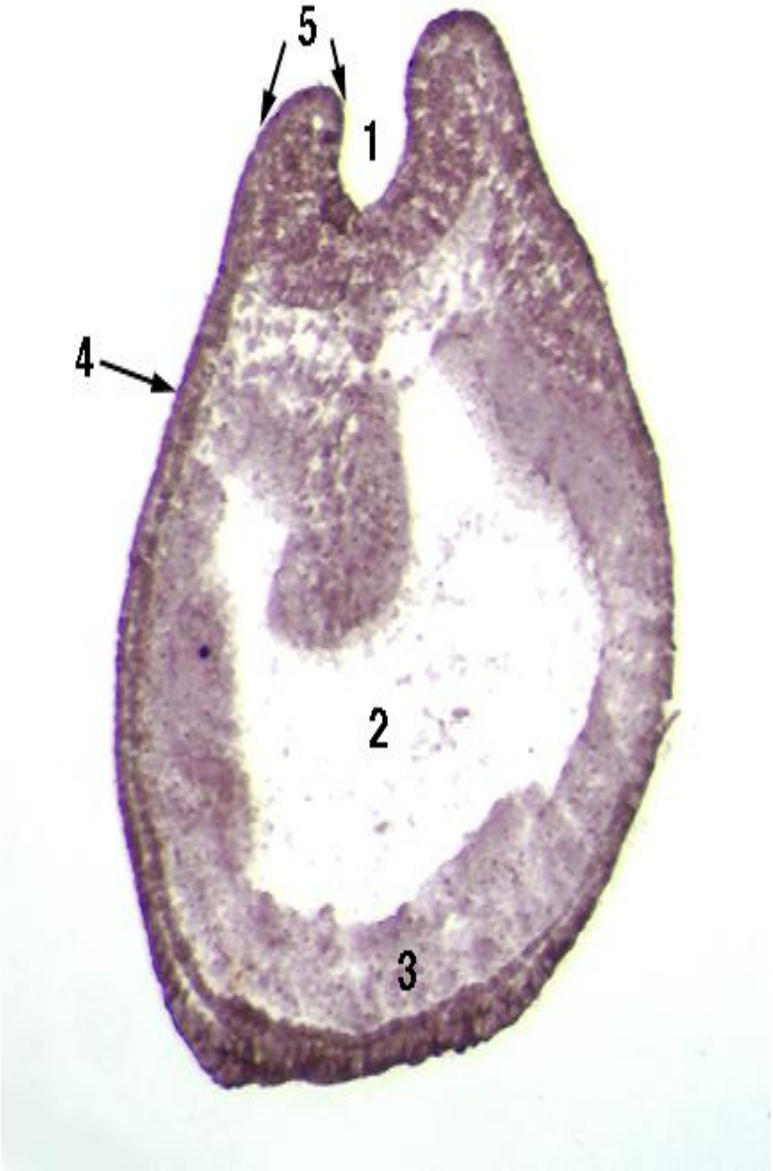

1. Neural groove
2. Archenteron
3. Yolk-filled endodermal cells
4. Skin ectoderm
5. Neural fold

ثالثا- مرحلة العصيبة المتقدمة late neurula (مرحلة الانبوب العصبي neural tube stage) وتتميز بالأتي :

1 – تلتحم الطيتان العصبيتان لتكون الانبوب العصبي وتجويفه يدعى الجوف العصبي الذي يشكل القناة العصبية مستقبلا .

2- تظهر كتلة من الخلايا على جانبي الانبوب العصبي بينه وبين البشرة تدعى العرف العصبي neural crest .

3- يبدو الحبل الظهري دائري الشكل ومتميز بوضوح عن الاديم المتوسط .

4- يقسم الاديم المتوسط الى ثلاث مناطق :

أ- القسيم العليا epimere او الاديم المتوسط الظهري او dorsal mesoderm او اديم المتوسط البدينات mesodermal somites

ب – القسيمة الوسطى mesomere او الاديم المتوسط الوسطي intermediate mesoderm

جـ - الصفيحة الجانبية للاديم المتوسط او الاديم المتوسط الجانبي lateral mesoderm والذي يتكون من طبقتين هما الاديم المتوسط الجسمي somatic mesoderm والاديم المتوسط الحشوي او الاحشائي visceral or splanchnic mesoderm وتنفصل هاتين الطبقتين عن بعضهما بتجويف يدعى الجوف coelom .

5- يظهر الاديم الباطن بوضوح في هذة المرحلة وهي يحيط بالمعي البدائي الذي يمثل تجويف القناة الهضمية مستقبلا.