جنين ضفدع طول (3-4 ملم) frog embryo 3-4mm

|||||||||||||||||||||||||||||||||||||||||||||||||||||||||||||||||||||||||||||||||||||||||||||||||||||||||||||||||||||||||||||||||||||||

يلاحظ ان الجنين في هذة المرحلة قد اخذ بالاستطالة وخاصة في القسم الخلفي مكونة بداءة الذنب والتي تدعى بالبرعم الذنبي tailbud .

بالاستعانة بالمقاطع السهمية يمكن دراسة اهم التغيرات التي حدثت في هذة المرحلة :

اولا : الجهاز العصبي

- الانبوب العصبي يتكون من جزءين : الجزء الامامي المتوسع يكون الدماغ و الجزء الخلفي متضيق يكون الحبل العصبي .
- يتجزأ الدماغ الى ثلاث اجزاء تنفصل عن بعضها بتخصرات وهي :

1- الدماغ الامامي forebrain or prosencephalon ويكون تجويفه واسع ومنحني الى الجهة البطنية ويدعى تجويفه بالجوف الامامي prosocoel وتظهر فيه التخصصات التالية :

أ- القمع infindibulum : انبعاج خارجي ينشأ من قاع الدماغ الامامي ويشترك في تكوين الغدة النخامية hypophysis مستقبلا بأتحاده مع نمو من الاديم الظاهر المقابل له .

ب- الجسم الصنوبري pineal body or epiphysis :انبعاج خارجي يكون ضحلا في هذه المرحلة وينشأ من الجزء الخلفي لسقف الدماغ الامامي .

ت- الحوصلتين البصريتين optic vesicles : انتفاخان او انبعاجان خارجيان ينشأن من الجدار الجانبي للدماغ الامامي. ويسمى تجويف الحوصلة البصرية بالجوف البصري opticoel .

2- الدماغ الوسطي midbrain or mesencephalon ويكون قصير ويبدا خلف الجسم الصنوبري مباشرة وتجويفه يدعى الجوف الوسطي mesocoel.

3- الدماغ المعيني rhombencephalon او الدماغ الخلفي hindbrain وهو اطول اجزاء الدماغ ويكون سقفه رقيق وجوانبه سميكة وتجويفه يدعى بالجوف المعيني rhombocoel .

ثانيا : اعضاء الحس

1- القرصين الشميين olfactory placodes : عبارة عن تثخنين في الجهة السفلية الامامية للاديم الظاهر المقابل للدماغ الامامي .

2- القرصين السمعيين otic or auditory placodes : عبارة عن تثخنين في الاديم الظاهر المجاور لجانبي الدماغ الخلفي .

ثالثا : الحبل الظهري

- يقع الحبل الظهري تحت الانبوب العصبي مباشرة ويبدأ من منطقة خلف القمع ويمتد الى قمة البرعم الذنبي حيث يندمج هنالك مع خلايا الاديم المتوسط .
- يتخذ الحبل الظهري شكلا قضيبيا او اسطوانيا ويتألف نسيجه من خلايا قليلة تفرز مادة شفافة لذا يبدو نسيج الحبل الظهري بمظهر المادة الشفافة المحتوية على فجوات .
- يحاط الحبل الظهري بغمد يدعى بالغمد حول الحبلي perichordal sheath والذي ينشأ من الحافة السفلى او البطنية للجدار الداخلي للبدينة .

رابعا : القضيب تحت الحبل الظهري subnotochordal rod or hypochord

وهو عبارة عن شريط نحيف من الخلايا تقع ما بين الحبل الظهري والمعي الوسطي ، وينشا هذا التركيب من خلايا الاديم الباطن المكونة لسقف المعي الوسطي . يبقى هذا التركيب لفترة ثم يختفي عندما يصل طول اليرقة او الجنين 12 ملم ولا تعرف اهميته لحد الان .

خامسا : القناة الهضمية

تتميز القناة الهضمية الى ثلاثة اجزاء رئيسية وهي :

1- المعي الامامي foregut: وهو اوسع الاجزاء الثلاثة وينشا منه مستقبلا التجويف الفمي والبلعوم والمرئ والمعدة وتظهر فيه التخصصات التالية :

أ- الانبعاج الفمي oral evagination : عبارة عن انبعاج خارجي يظهر في الجزء الامامي السفلي للمعي الامامي ويقابل انبعاج المسلك الفمي stomodeum في الاديم الظاهر المجاور له ويشترك الاثنان في تكوين فتحة الفم بعد الفقس .

ب- الردب الكبدي او بداءة الكبد liver diverticulum : انبعاج في قاع القسم الخلفي للمعي الامامي وينشا منه الكبد فيما بعد .

2- المعي الوسطي midgut : ويتميز بضيق تجويفه وسقفه رقيق وقاعه سميك مكون من الخلايا الكبيرة المحية .

3- المعي الخلفي hindgut : يختفي المعي الذنبي ويترك بضع خلايا صبغية كأثر له . اما المعي الشرجي فينفتح الى الشرج او المجمع وذلك بنمو الاديم الباطن له بأتجاه المسلك الشرجي proctodeum حيث تتكون الصفيحة الشرجية anal plate التي تتمزق لتكون فتحة الشرج او المجمع .

سادسا : القطع العضلية myotomes

يتقطع الاديم المتوسط الظهري الى كتل خلوية تدعى البدينات . تنشأ العضلات الجسمية او الهيكلية من الجزء الظهري للجدار الداخلي للبدينات والذي يدعى بالقطعة العضلية ، تستطيل خلايا هذه القطع العضلية تدريجيا لكي تتخصص الى الياف عضلية هيكلية ، وتنفصل كل قطعة عضلية عن الاخرى بواسطة طبقة من نسيج رابط يسمى القسيمة العضلية myocommata .

سابعا : القلب heart

يتكون القلب من الحافات البطنية للاديم المتوسط الجانبي في منطقة مثلثة الشكل تحت البلعوم مباشرة ويتالف من طبقتين : الداخلية رقيقة وتدعى الشغاف endocardium او الاندوثيليم . والخارجية سميكة تدعى عضل القلب myocardium .

ثامنا : الممصات الفمية او غدد الالتصاق adhesive glands

يتوضح الممصان الفميان بشكل اكثر في هذة المرحلة في الاديم الظاهر في الجهة البطنية للرأس .

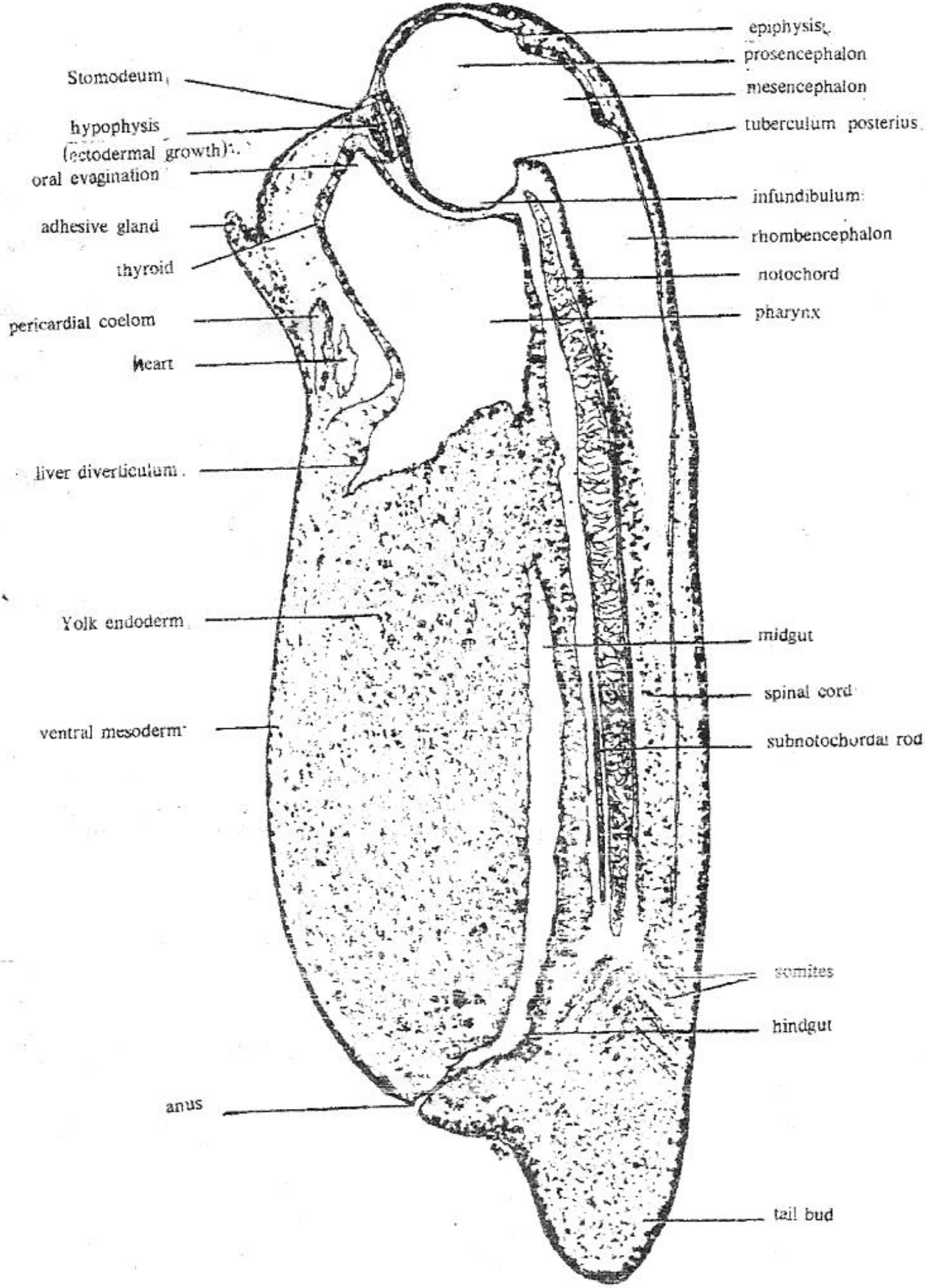
epiphysis
prosencephalon
mesencephalon
tuberculum posterius
infundibulum
rhombencephalon
notochord
pharynx
Stomodeum
hypophysis
(ectodermal growth)
oral evagination
adhesive gland
thyroid
pericardial coelom
heart
liver diverticulum
Yolk endoderm
ventral mesoderm
midgut
spinal cord
subnotochordal rod
somites
hindgut
anus
tail bud